

HISTOLOGIC *IN VIVO* STUDY OF THE PULPAL REACTION AFTER DIRECT PULP CAPPING WITH MODIFIED PORTLAND CEMENT

Toni Sarkis* | Issam Khalil ** | Alfred Naaman***

Abstract

Capping an exposed pulp in order to maintain the vitality of the pulp is the main purpose of pulp capping procedure. The success of this procedure depends on the capacity of pulp capping agent to stimulate pulp tissue repair and dentin bridge formation. Mineral Trioxide Aggregate (MTA) is a biocompatible agent that allows growth, proliferation and differentiation of mesenchymal cells in the pulp. Despite its many advantages, the handling of the MTA and its long setting time (4 hours) oblige the clinician to postpone the restoration to another day. A new product, called CPM (ciment de Portland modifié), has been lately in use. It has the same characteristics of the MTA added to an easier handling way and a shorter setting time. The aim of this study is to compare histologically the reaction of the pulp tissue after a direct pulp capping of rat molars, using the CPM or the MTA.

Keywords: *Pulp capping – MTA – pulp vitality – cement.*

IAJD 2012;3(3):87-91.

ÉTUDE HISTOLOGIQUE *IN VIVO* DE LA RÉACTION DU TISSU PULPAIRE APRÈS COIFFAGE PULPAIRE DIRECT AVEC LE CIMENT DE PORTLAND MODIFIÉ

Résumé

Le coiffage pulpaire direct permet de recouvrir l'exposition pulpaire afin de maintenir sa vitalité. Son succès dépend principalement de la capacité du matériau utilisé à amorcer la réparation du tissu pulpaire et la formation de pont dentinaire. Le MTA (agrégat minéral de trioxyde) est un matériau biocompatible qui permet la croissance, la prolifération et la différenciation des cellules souches régénératrices du complexe pulpaire. Toutefois, malgré ses caractéristiques d'étanchéité, de biocompatibilité et son caractère hydrophile, la manipulation du MTA n'est pas facile (état sableux) et son temps de prise est très long (4h). Un nouveau matériau, le ciment de Portland modifié (CPM), a été élaboré dernièrement; il possède les mêmes caractéristiques du MTA, en plus d'une manipulation plus aisée (consistance pâteuse) et d'un temps de prise plus court. L'objectif de cette étude est de comparer, histologiquement, la réaction du tissu pulpaire après coiffage direct des molaires maxillaires de rats, en utilisant le CPM ou le MTA.

Mots-clés : *coiffage pulpaire – vitalité pulpaire – ciment.*

IAJD 2012;3(3):87-91.

* Master in Endodontics
Faculty of Dental Medicine
Saint-Joseph University of Beirut
tonisarkis@yahoo.fr

** Doctorat d'Université
Chargé d'enseignement, Dpt of Endodontics
Faculty of Dental Medicine,
Saint-Joseph University of Beirut

*** Associate Professor,
Head Dpt of Endodontics
Faculty of Dental Medicine,
Saint-Joseph University of Beirut

Introduction

Le concept du coiffage pulpaire se base sur le potentiel de réparation et de récupération du tissu pulpaire. D'après Aeinehchi et coll. [1], le succès de ce traitement dépend de plusieurs facteurs:

- l'âge.
- la santé parodontale.
- la phase d'édification et de maturation pulpaire.
- la taille de l'exposition pulpaire.
- la cause de l'exposition (traumatique, mécanique, chimique, thermique, carieuse ou iatrogénique).
- la contamination bactérienne du site exposé.
- le matériau de coiffage utilisé.

Le MTA (agrégat minéral de trioxyde) a été initialement conçu pour obturer toute voie de communication entre le système canalaire et les tissus entourant la dent. Son utilisation est indiquée dans différentes situations cliniques telles que le traitement d'apexification, des résorptions radiculaires internes et des perforations; il sert également comme matériau de coiffage pulpaire (Accorinte et coll. [2]).

Le MTA est un matériau biocompatible qui permet la croissance, la prolifération et la différenciation des cellules souches régénératrices du complexe pulpaire en odontoblastes. Toutefois, malgré ses caractéristiques d'étanchéité, de biocompatibilité et de son caractère hydrophile, sa manipulation n'est pas facile (consistance sableuse) et son temps de prise est très long (4 heures). Un nouveau matériau, le ciment de Portland modifié (CPM) a été élaboré par Khalil I. [3]; il possède les mêmes caractéristiques du MTA, mais de manipulation plus aisée (consistance pâteuse après malaxage) et un temps de prise plus court.

L'objectif de cette étude « *in vivo* » est d'évaluer histologiquement la réaction du tissu pulpaire après un coiffage direct effectué sur des molaires maxillaires de rats, en utilisant le CPM ou le MTA.

Matériels et Méthodes

Choix de l'échantillon

Dix rats âgés de cinq mois ont été choisis de l'animalerie du laboratoire de recherche en sciences chirurgicales de la faculté de médecine de l'Université Saint-Joseph de Beyrouth.

Étape opératoire

Les rats ont été anesthésiés par injection intramusculaire d'une association de Kétamine (0.5 ml) à 50mg/ml et de Xylasine (1 ml) à 2mg/ml pour assurer une anesthésie générale.

Les deux premières molaires maxillaires gauche et droite ont été traitées chez les rats soumis à l'expérimentation. Les dents cibles ont été désinfectées à l'aide de gluconate de Chlorhexidine à 0.2%.

Une fraise boule diamantée de 0.5 mm de diamètre montée sur turbine a été utilisée pour préparer la cavité d'accès sous irrigation abondante de sérum physiologique. La trépanation a été entamée au milieu de la face occlusale de chaque molaire jusqu'à ce que la pulpe soit visible par transparence à travers le mince plancher de la cavité. Une exposition pulpaire a été ensuite créée mécaniquement par la pointe d'une lime C+ 15\100 stérile. La cavité d'accès a été irriguée avec du sérum physiologique et asséchée avec des boulettes de coton stériles assurant l'hémostase au site de l'exposition.

Le travail a été effectué sous un agrandissement de trois fois grâce à l'utilisation d'une loupe binoculaire.

Les deux matériaux (MTA et CPM) ont été préparés juste avant utilisation en mélangeant sur un support de verre de la poudre à de l'eau stérile (3 : 1) jusqu'à l'obtention d'un gel colloïdal. L'excès d'humidité a été éliminé à l'aide d'une compresse.

Chez un groupe de huit rats, le coiffage pulpaire direct a été effectué par application de CPM au contact direct de la pulpe à l'aide de la pointe fine d'un fouloir métallique. Le matériau a été condensé localement par la pointe des cônes de papiers absorbants stériles. La cavité a été obturée

par du composite. Chez les deux rats restants (témoins), le MTA a été utilisé suivant la même technique de malaxage et de mise en place.

Soins post-opératoires

Les rats ont été transportés dans des cages isolées. Du paracétamol a été ajouté à l'eau de boisson pendant 72 heures pour un effet antalgique. Durant la période d'hébergement, l'eau de boisson a été changée chaque jour et un régime alimentaire normal a été fourni. Deux rats traités avec CPM n'ont pas survécu. Ils ont été exclus de la suite du protocole expérimental.

Sacrifice des rats

Après perfusion intracardiaque d'une dose létale de Kétamine (1mL) et de Xylasine (1mL), les rats ont été sacrifiés à des délais post-opératoires différents:

-groupe CPM : deux rats sacrifiés à une semaine du traitement, un rat à deux semaines du traitement et trois rats sacrifiés à quatre semaines.

-groupe MTA : les des deux rats ont été sacrifiés après quatre semaines du traitement.

Technique histologique

Après sacrifice des rats, les dents traitées ont été conservées avec leur support osseux dans du formol à 10% pendant une semaine. Les spécimens ont été ensuite envoyés au laboratoire d'histologie. Le travail au laboratoire d'histologie a obéi à un protocole bien défini selon la technique Exakt®. L'observation des coupes a été faite à l'aide d'un microscope Olympus CX 41 relié à un appareil photographique numérique (Olympus E330).

Résultats

Les résultats des dents traitées avec CPM à 1, 2 et 4 semaines sont présentés dans le tableau 1. Un pont de minéralisation n'a été observé qu'après 4 semaines du traitement.

Pour les deux rats traités avec du MTA et sacrifiés à 4 semaines, un pont

	Date de sacrifice des rats			Total
	1 semaine	2 semaines	4 semaines	
Présence de ponts de minéralisation	0 (0%)	0 (0%)	5 (83.3%)	5
Absence de ponts de minéralisation	4 (100%)	2 (100%)	1 (16.6%)	7
Total	4	2	6	12

Table 1 : prévalence de pont de minéralisation au niveau des dents traitées par CPM.



Fig. 1 : molaire maxillaire droite à une semaine du traitement. Pas de minéralisation évidente au contact du CPM (x4).

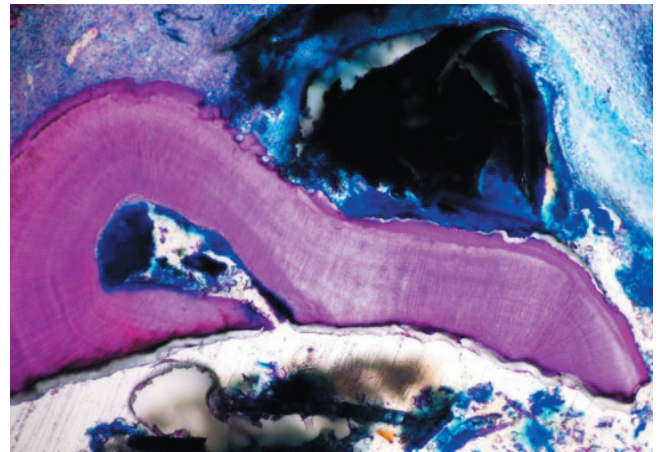


Fig. 2 : absence de tissu minéralisé au contact du produit (CPM) à deux semaines (x4).

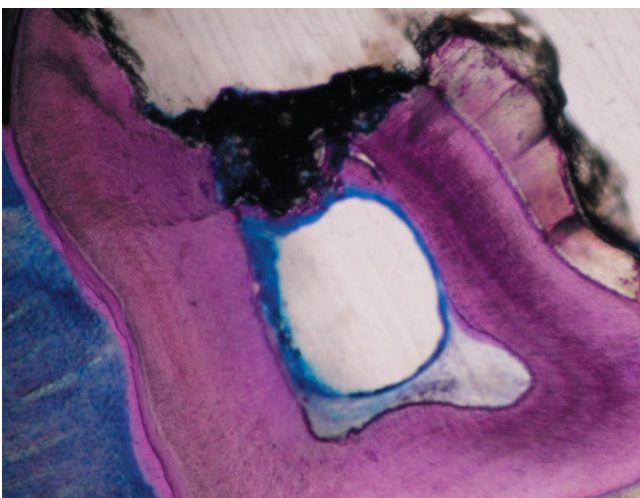


Fig. 3 : formation évidente d'un pont minéralisé au contact direct du CPM à quatre semaines (x4).

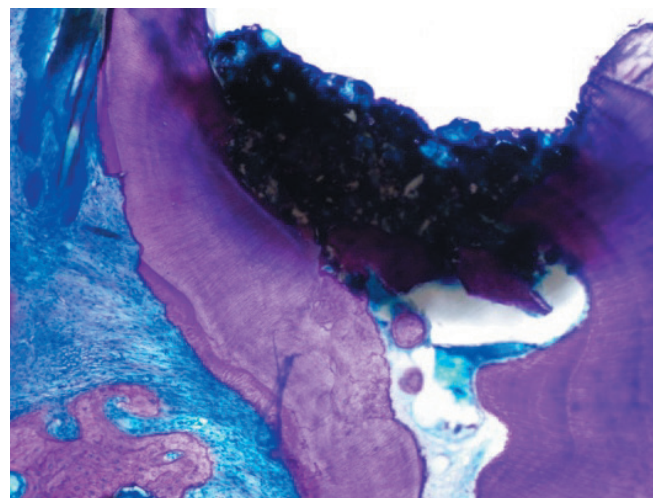


Fig. 4 : début de minéralisation d'un pont qui s'est formé au-dessous du CPM et autour des fragments dentinaires à quatre semaines (x4).

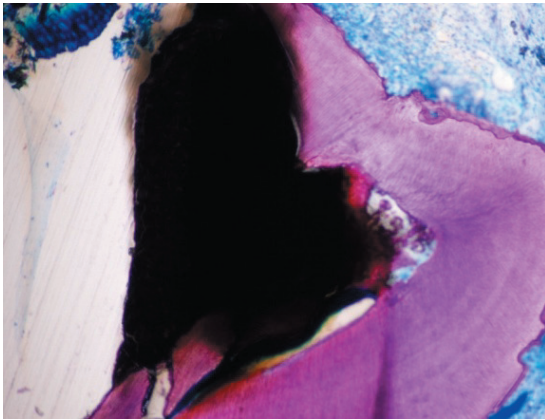


Fig. 5 : minéralisation du pont néoformé évidente avec le MTA à quatre semaines du traitement (x4).

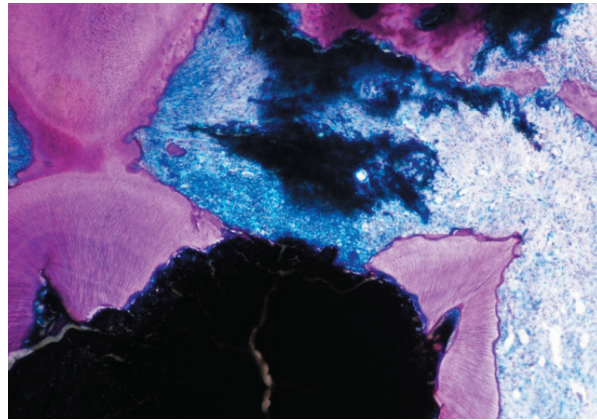


Fig. 6 : début de formation et de minéralisation du pont avec le MTA à quatre semaines du traitement (x4).

de minéralisation a été détecté au niveau des 4 dents.

Ces résultats ont été confirmés par l'examen histologique puisque, à 1 et 2 semaines du traitement, aucune minéralisation n'était détectable au contact du CPM (Figs. 1, 2). Par contre, les figures 3 et 4 objectivent la formation et le début de minéralisation du pont dentinaire qui s'est formé au-dessous du CPM et autour des fragments dentinaires après 4 semaines du traitement.

Les figures 5 et 6 représentent des coupes obtenues à partir de dents traitées par du MTA. Elles montrent le début de formation et de minéralisation du pont au contact du MTA.

Discussion

Cette étude a pour objectif d'évaluer histologiquement la réaction du tissu pulpaire après coiffage direct effectué avec le CPM, par comparaison au MTA, sur des molaires maxillaires de rats.

Jusqu'à présent, plusieurs espèces animales ont été utilisées dans des protocoles expérimentaux de coiffage pulpaire comme les chiens (Tziafas et coll. [4]), les singes (Pitt Ford et coll. [5]), les rats (Kuratate et coll. [6]) et les souris (Simon et coll. [7]). Dans le présent protocole, des rats Wistars âgés de 5 mois ont servi de cobayes. L'utilisation des rats dans un

modèle d'étude se heurte à une difficulté majeure notamment la petite taille de la dentition chez cet animal; le diamètre de la molaire (approximativement 1.4 mm) complique la procédure expérimentale en l'absence d'instrumentation adaptée [7]. Cependant, la molaire du rat présente une similarité morphologique avec la molaire humaine puisqu'elle est formée de trois racines et de trois cuspidés [7].

Le protocole expérimental appliqué dans la présente étude est proche de celui adopté par De Lovschall et coll. [8] et Simon et coll. [7]. Ces derniers ont perforé la face palatine au milieu du diamètre mésio-distal de la première molaire maxillaire gauche des souris, à l'aide d'une fraise en carbure de tungstène de calibre 0.4 mm jusqu'au plafond de la chambre pulpaire; ils ont ensuite exposé le tissu pulpaire avec la pointe d'une lime C+15/100. Le coiffage a été réalisé avec le MTA, puis la cavité a été obturée par du composite. L'étude histologique des tissus prélevés, après sacrifice des animaux à différents délais, a permis de constater le début de formation d'un pont dentinaire entre le CPM et le tissu pulpaire sous-jacent après quatre semaines du traitement.

Dans notre étude, le CPM et le MTA ont été utilisés pour le coiffage. Les mécanismes d'action de ces deux matériaux pourraient être similaires

puisque'ils ont à la base des composants identiques - les constituants principaux du ciment de Portland - malgré les modifications spécifiques apportées à chacun d'eux. La confirmation de cette hypothèse nécessiterait des études plus élaborées avec des échantillons plus grands.

Le CPM, comme le MTA, contient des composants de calcium et notamment l'oxyde de calcium en quantité importante [9]. Après hydratation, cet oxyde produit de l'hydroxyde de calcium qui favorise la formation d'un pont calcique séparant le produit du tissu pulpaire vivant.

L'efficacité du MTA dans les procédures de coiffage pulpaire a été démontrée dans plusieurs études dont celle de Nair et coll. [10]. Les auteurs avaient effectué un coiffage pulpaire au MTA sur 20 dents de sagesse humaines devant être extraites dans un but orthodontique. Ils ont constaté que durant les trois mois qui ont suivi le traitement, il y a eu formation complète d'un pont dentinaire minéralisé en continuité avec la dentine autour du site exposé et dont l'épaisseur augmentait au fur et à mesure. La qualité de cette dentine devenait similaire à celle de la dentine tubulaire, à partir du troisième mois.

Le succès du coiffage pulpaire dépend de plusieurs facteurs essentiels (Pashley et Liewehr [11]): l'étanchéité du produit de coiffage et sa capacité à

adhérer hermétiquement à la dentine empêchant par la suite toute percolation bactérienne vers le tissu pulpaire; la biocompatibilité du produit utilisé du fait qu'il est placé au contact du tissu pulpaire [1, 11] et la capacité du produit à stimuler la libération par les dentinoblastes de certaines cytokines qui jouent un rôle dans la formation de tissu dur [10].

L'utilisation de dents saines dans un milieu aseptique pour tester le coiffage pulpaire ne reflète pas la réalité clinique. Cliniquement, le coiffage fait souvent suite à une exposition carieuse pouvant entraîner une inflammation du tissu pulpaire. Pour une analyse plus précise, il serait intéressant d'incorporer les notions « inflammation » et « contamination bactérienne » du site dans le protocole expérimental de coiffage pulpaire direct avec le CPM. Tziapas et coll. [4] ont exposé le site pulpaire sur des molaires et des prémolaires de

chiens à des Streptocoques Viridans pendant 24 heures avant d'effectuer le coiffage direct avec l'hydroxyde de calcium (Ca(OH)₂) et la résine de collage. Après quatre semaines, toutes les dents traitées avec Ca(OH)₂ ont conservé la vitalité du tissu pulpaire et ont montré un début de formation d'un pont dentinaire au niveau du site exposé.

Conclusion

Le coiffage pulpaire direct est considéré actuellement comme un traitement définitif et permanent de l'effraction pulpaire. Dans cette étude, le CPM a montré des qualités comparables au MTA en tant qu'agent de coiffage pulpaire, et cela 4 semaines après son application. Il a permis la conservation de l'intégrité du tissu pulpaire et l'induction de la formation d'un pont dentinaire.

Le présent protocole expérimental a montré le bénéfice de l'utilisation du CPM comme produit de coiffage pulpaire. Cependant, des études plus poussées avec des moyens d'investigations plus élaborés seront indispensables pour mieux étudier la nature et la composition du pont formé au contact direct du CPM et le comparer au tissu dentinaire natif.

Un délai d'expérimentation plus long serait nécessaire pour suivre l'évolution de la formation, la densité, l'épaisseur et la continuité de ce pont avec la dentine.

Références

1. Aeinehchi M, Eslami B, Ghanbariha M, Saffar AS. Mineral trioxide aggregate (MTA) and calcium hydroxide as pulp-capping agents in human teeth: A preliminary report. *Int Endod J* 2003; 36: 225–31.
2. Accorinte MLR, Loguercio AD, Reis A et al. Evaluation of two mineral trioxide aggregate compounds as pulp-capping agents in human teeth. *Int Endod J* 2009; 42:122–128.
3. Khalil I. Mémoire de recherche: Étude de la biocompatibilité d'un nouveau ciment endodontique à base de ciment de Portland. *USJ* 2007, pp.22-23.
4. Tziapas D, Koliniotou- Koumpia E, Tziapas C, Papadimitriou S. Effects of a new antibacterial adhesive on the repair capacity of the pulp-dentine complex in infected teeth. *Int Endod J* 2007;40:58-66.
5. Pitt Ford T, Torabinejad M, Abedi H, Backland L, Kariyawasam S. Using mineral trioxide aggregate as a pulp-capping material. *J Am Dent Assoc* 1996;127:1491-4.
6. Kuratate M, Yoshiba K, Shigetani Y et al. Immunohistochemical analysis of Nestin, Osteopontin, and proliferating cells in the reparative process of exposed dental pulp capped with mineral trioxide aggregate. *J Endod* 2008; 34:970–974.
7. Simon S, Cooper P, Smith A, Picard B, Naulin IC, Berdal A. Evaluation of a new laboratory model for pulp healing: Preliminary study. *Int Endod J* 2008;41:781–790.
8. Lovschall H, Tummers M, Thesleff I, Fütchbauer EM, Poulsen K. Activation of the Notch signaling pathway in response to pulp capping of rat molars. *Eur J Oral Sc* 2005; 113:312–7.
9. Asgary S, Eghbal M, Pairokh M et al. A comparative study of histologic response to different pulp capping materials and a novel endodontic cement. *Oral Surg Oral Med Oral Pathol Oral Radiol Endod* 2008;106:609-14.
10. Nair P, Duncan H, Pitt Ford T, Luder H. Histological, ultrastructural and quantitative investigations on the response of healthy human pulps to experimental capping with mineral trioxide aggregate: a randomized controlled trial. *Int Endod J* 2008;41:128–150.
11. Pashley D, Liewehr F. In Cohen S, Hargreaves KM. Pathways of the pulp structure and functions of the dentin – pulp complex. 9th edition. St Louis, Missouri: Mosby, 2002:497–502.