

# MORPHOLOGICAL COMPARISON OF TWO MYODYNAMIC DENTAL CASTS: A PILOT STUDY

Jean-Michel Saadé\* | Jihad Fakhouri\*\* | Fady El Hage\*\*\* | Paul Boulos\*\*\*\* | Joseph Makzoumé\*\*\*\*\*

## Abstract

Numerous studies have compared dentures fabricated using neutral zone and conventional techniques. However, studies comparing swallowing and phonetic techniques for location and shape assessment of the neutral zone using the same material could not be found in the literature. The purpose of this study was to compare the outline form of the phonetic and swallowing neutral zone impression techniques for the same subject.

Five edentulous patients with advanced mandibular ridge resorption were included in this study. For each subject, 2 trays were prepared in autopolymerizing acrylic resin. Impressions were made using the same autopolymerizing resin. Nonetheless, one method used phonetics to shape the neutral zone while the second used swallowing. The resulting neutral zone impressions were leveled at the same occlusal height. Lines indicating molar, premolar, canine regions and the midline were marked on one impression and duplicated onto the cast and onto the second impression. Zinc oxide paste was used to mark the lines made on the impressions. Vertical cuts were made using cone beam technology and cuts showing zinc oxide were selected. After measurement of the occlusal height, cuts were superimposed and measured to determine shifting of the buccal and lingual contours.

Piezography was found significantly larger than the neutral zone in the right molar and premolar regions whereas the neutral zone was found significantly larger in the left canine region. Buccal shifting measurement showed a significantly lingual position of the neutral zone in the right molar and premolar regions, a significantly buccal position of the neutral zone in the right and left canine regions and the midline. Lingual shifting measurement showed a significantly lingual position of the neutral zone in the right molar and premolar regions, a buccal positioning of the left molar, right canine regions and the midline ( $p \leq 0.005$ ).

Within the limitations of the present study, swallowing and phonetics showed different positions of the neutral zone. The phonetic neutral zone appeared to be larger than the swallowing neutral zone with a more lingual position of the anterior region.

**Keywords:** Mouth – edentulous arch - dental impression technique -occlusal plane - cone beam CT – speech - swallowing.

IAJD 2015;6(2):55-63.

### \* DES

Masters in Prosthodontics,  
Faculty of Dental Medicine,  
Saint-Joseph University of Beirut  
jeanmichelsaade@gmail.com

### \*\* DCD, DEA, PhD

Maître de conférence  
Faculty of Dental Medicine,  
Saint-Joseph University of Beirut

### \*\*\* DCD, DEA

Chargé d'enseignement clinique  
Clinical director of postgraduate program  
in removable prosthodontics  
Faculty of Dental Medicine,  
Saint-Joseph University of Beirut

### \*\*\*\* DCD, DEA, PhD

Associate professor  
Director of Postgraduate program  
in removable prosthodontics,  
Faculty of Dental Medicine,  
Saint-Joseph University of Beirut

### \*\*\*\*\* DCD, DEA, PhD

Associate professor  
Chairperson of the department  
of removable prosthodontics,  
Faculty of Dental Medicine,  
Saint-Joseph University of Beirut

# COMPARAISON MORPHOLOGIQUE DE DEUX EMPREINTES MYODYNAMIQUES : ÉTUDE PILOTE

## Résumé

De nombreuses études ont comparé des prothèses totales fabriquées selon le concept de la zone neutre et la technique classique. Toutefois, des études comparatives de la forme et la localisation de la zone neutre issue de la déglutition et la phonation avec le même matériau n'ont pas été publiées. L'objectif de ce travail est de comparer le contour et la localisation de la zone neutre phonétique et celle de la déglutition chez un même sujet.

Cinq sujets édentés totaux présentant une crête fortement résorbée ou ne présentant plus de crête résiduelle ont été choisis. Pour chaque sujet, 2 bases ont été confectionnées et deux empreintes réalisées en utilisant la résine acrylique autopolymérisable une fois avec la phonation et une autre, avec la déglutition comme fonction modelante. Les empreintes ont été nivelées à la même hauteur occlusale. Les lignes correspondantes aux régions molaires, prémolaires, canines et la ligne médiane ont été marquées sur la piézographie, le modèle en plâtre et la zone neutre. Les lignes tracées sur chaque moulage ont été recouvertes d'une mince couche de ciment oxyde de zinc eugénol. Les coupes verticales ont été effectuées en utilisant la technologie cone beam. Les coupes montrant l'oxyde de zinc ont été sélectionnées, mesurées au niveau occlusal puis superposées. Le décalage entre les contours vestibulaires et linguaux a été mesuré.

Les Student t-tests pour les séries dépendantes ont été réalisés pour comparer la largeur des tables occlusales; des One-Sample t-tests ont été utilisés pour comparer les décalages vestibulaires et linguaux.

La piézographie s'est avérée être significativement plus large que la zone neutre au niveau des molaires et prémolaires droites, alors que la zone neutre s'est révélée significativement plus large au niveau des canines gauches. Le contour vestibulaire de la zone neutre s'est montré significativement lingual au niveau des molaires et prémolaires droites, et vestibulé dans les régions canines, droite et gauche, et la ligne médiane. Le contour lingual de la zone neutre s'est révélé significativement lingual dans les régions molaires et prémolaires droites, et vestibulé dans les régions molaires gauches, canines droites et au niveau de la ligne médiane ( $p < 0.05$ ). Dans les limites de cette étude, les résultats ont montré que la localisation de la zone neutre n'était pas la même avec les deux techniques. Généralement, la zone neutre issue de la déglutition a paru plus mince que la zone neutre issue de la phonation dont la région antérieure s'est révélée en position plus lingualée.

Mots-clés: bouche édentée - technique de prise d'empreinte - plan occlusal – phonation – déglutition.

IAJD 2015;6(2):55-63.

## Introduction

Dans sa dernière édition, le glossaire des termes utilisés en prothèse définit la zone neutre comme étant « l'espace potentiel compris entre les lèvres et les joues d'une part, et la langue de l'autre ; espace où les forces de la langue et les forces des joues ou lèvres sont égales » [1]. Développé à partir du milieu des années soixante, le concept de la zone neutre met en jeu l'action de la langue, des lèvres, des joues et du plancher de la bouche durant une fonction orale spécifique afin de modeler un matériau souple dans une position où les forces vestibulo-linguales sont neutralisées [2]. Une prothèse totale placée à l'intérieur du modelage résultant se révèle plus stable lors des différentes praxies orales puisqu'elle est construite en tenant compte de la physiologie propre de l'individu [3].

Au fil des ans, le terme de « zone neutre » a reçu plusieurs appellations parmi lesquelles la « zone de conflit minimal » [4], l'« espace prothétique » [5], le « corridor pacifique » [6] et la « piézographie » [7].

Des diverses fonctions orales modelantes citées dans la littérature figure la déglutition [2, 8-11], la phonation [12-19], la simulation du sourire [15, 20, 21], la succion [10, 12, 14, 22], le sifflement [20], la simulation d'un baiser et le pincement des lèvres [9, 17, 23].

Des divers matériaux relevés figure la pâte thermoplastique [2, 19, 20, 24-27], la résine acrylique [28, 29], les conditionneurs de tissus [9, 10, 13, 15, 17, 18, 22, 30-32], la cire [12], les élastomères silicones [19, 33], le polyéther [6] et le diméthyle siloxane chargé de silicate de calcium [34]. Quel qu'il soit, le matériau doit être facile à manipuler, non toxique, à coût abordable,

offrant un temps suffisant pour reproduire les mouvements fonctionnels et rester stable après sa prise [22, 35].

Les techniques de détermination de la zone neutre sont nombreuses et variées. Schiesser [2] utilise une pâte thermoplastique associée à la déglutition; Klein [36] utilise un conditionneur de tissus associé à la phonation; certains auteurs remplacent tantôt une fonction orale par une autre, tantôt un matériau par un autre, alors que d'autres combinent plusieurs méthodes entre elles. La multitude des techniques proposées a poussé les chercheurs à étudier la reproductibilité de la zone neutre chez un même individu. Bien qu'il soit prouvé que la zone neutre n'est pas reproductible, les prothèses résultantes des différentes méthodes sont d'une stabilité qui peut être considérée comme étant très

acceptable aussi bien par les patients que par les cliniciens [11, 13].

Différentes études ont comparé les prothèses totales conventionnelles aux prothèses dites myodynamiques. Les premières semblent être meilleures pour la mastication [37] alors que celles issues de la zone neutre semblent assurer un plus grand confort au patient, une plus grande stabilité de la prothèse mandibulaire et entraîner moins de doléances phonétiques post-prothétiques [2, 7, 12, 25, 28, 29, 36, 37].

L'objet de cette étude est de comparer la morphologie de deux moulages de la zone neutre d'un même sujet, utilisant la résine acrylique associée à la phonation, puis à la déglutition.

## Matériels et méthodes

Après avoir reçu l'approbation du Comité d'Éthique pour mener une recherche sur des humains, 5 sujets édentés totaux, 3 hommes et 2 femmes âgés entre cinquante-cinq et quatre-vingt-dix ans avec une moyenne d'âge de 72,4, ont été choisis parmi ceux qui se sont adressés au centre de soins dentaires de l'Université Saint-Joseph de Beyrouth pour une réhabilitation totale.

### Critères d'inclusion

- Patients édentés totaux depuis plus de dix ans;
- Anciens porteurs de prothèses totales;
- Présentant une crête mandibulaire fortement résorbée ou ne présentant plus de crête résiduelle (classe IV de Klein) [7].

### Critères d'exclusion

- Absence de dysfonctionnement au niveau de l'articulation temporo-mandibulaire;
- Absence de problèmes phonétiques;
- Déglutition atypique.

Sur un modèle primaire issu d'une empreinte aux alginates, 2 bases en résine autopolymérisable (Formatray;

Kerr Corp, Orange, Calif) ont été réalisées et essayées en bouche. Les bords en surextension ont été éliminés et réglés de telle sorte que les bases se révèlent parfaitement stable en bouche durant la phonation et la déglutition. Une des bases a été utilisée pour modeler la résine durant la phonation (le modelage résultant sera appelé piézographie) et l'autre pour modeler le même matériau durant la déglutition (le modelage résultant sera appelé zone neutre). Pour chaque sujet, un seul enregistrement a été réalisé utilisant chacune des techniques. L'expérimentation clinique a été exécutée par un seul clinicien. Les sujets n'avaient pas la prothèse maxillaire en bouche lors de l'expérimentation. L'ordre de réalisation des enregistrements s'est fait de manière randomisée. Les moulages résultants ont été réglés à la même hauteur d'occlusion en taillant d'abord le trop d'excès de résine avec une fraise à acryl, puis en frottant la face occlusale sur du papier de verre jusqu'à correspondre à des points repères marqués sur le modèle en plâtre. Le réglage de la hauteur a été fait par un clinicien et vérifié par un second. Les contours des empreintes ont été comparés en utilisant la technologie Cone Beam.

### Enregistrement de la piézographie

La technique adoptée est celle d'Aïche [29] qui se fait en 3 temps: modelage de la région antérieure, élimination de l'excès de matériau qui a fusé en arrière des commissures et modelage simultané des deux régions latérales postérieures. La région antérieure de la base a été garnie de résine autopolymérisable à l'état plastique (mélange dosé selon les recommandations du fabricant). La base a été placée dans la bouche du sujet qui a été invité à prononcer successivement et énergiquement les phonèmes « DE », « TE », « ME », « PE », « SE » jusqu'à la polymérisation complète du matériau. La maquette a été retirée de la bouche et les excès ont été meulés à l'aide d'une fraise à acryl. Les 2 régions postérieures de la base ont à leur tour été

garnies de résine autopolymérisable et l'enregistrement a été réalisé en laissant le sujet prononcer énergiquement le phonème « SIS » 5 fois, suivi du phonème « SO » 1 fois. Cette séquence phonétique a été répétée jusqu'à la polymérisation complète du matériau. Durant l'enregistrement, s'il est arrivé que le patient déglutit ou parle, le segment à modeler a été éliminé et le segment remodelé. La hauteur du plan occlusal a été par la suite établie: antérieurement, à la même hauteur que la lèvre inférieure au repos; latéralement, au même niveau que les commissures labiales; postérieurement, à un point situé dans le tiers supérieur du trigone rétro-molaire. L'excès de matériau qui a fusé en hauteur a été meulé avec une fraise à acryl. La surface occlusale de la piézographie a enfin été rendue lisse en la frottant sur du papier de verre (taille 150#2/0 ; Greatwall Mould Co Ltd, Shenzhen, China).

Le moulage a été replacé dans la bouche du sujet pour y marquer des lignes repères. La position des canines (qui correspond à l'emplacement des commissures) et de la ligne médiane (qui correspond à la moitié sagittale de la face) a été marquée sur le moulage en premier puis reportée sur le modèle en plâtre.

Au niveau des segments postérieurs droits et gauches, la distance allant de la ligne commissurale jusqu'à la limite la plus postérieure de l'enregistrement piézographique a été divisée en trois segments: le tiers antérieur représente la région des prémolaires et les deux-tiers postérieurs représentent la région des molaires. Le milieu de la région molaire a été déterminé et marqué avec un crayon mine, sur le moulage (Fig. 1).

### Enregistrement de la zone neutre

La technique adoptée est celle de Schiesser [2] qui se fait en un seul temps. La base toute entière a été garnie de résine autopolymérisable à l'étape plastique (mélange dosé selon les recommandations du fabricant). La base a été placée en bouche et le sujet a été invité à avaler, à simuler un

baiser et à sourire jusqu'au durcissement du matériau. Pour rendre plus facile la déglutition ou inciter le sujet à déglutir, 1ml d'eau a été injecté dans sa bouche avant l'acte. La hauteur du plan occlusal a été établie comme précédemment décrit de telle sorte que les deux moulages piézographiques aient absolument la même hauteur. La surface occlusale a été rendue lisse en la frottant sur du papier de verre (taille 150#2/0; Greatwall Mould Co. Ltd, Shenzhen, China). La base a été ensuite placée sur le modèle en plâtre et les lignes repères, dessinées auparavant sur le plâtre, ont été reproduites cette fois-ci sur le second moulage. De cette façon, les deux moulages avaient des lignes repères identiques.

### Préparation des modèles et mesures radiologiques

Pour matérialiser radiologiquement les lignes repères, celles-ci ont été recouvertes d'une mince couche de ciment oxyde de zinc-eugénol (Fig. 2). Les modelages ont été scannés en utilisant la technologie cone beam (NewTom VGi; Q.R. S.r.l., Verona, Italy). Un dispositif spécial a été conçu pour permettre la fixation des modèles en plâtre pendant le scan. Chaque modèle était maintenu en place par des vis latérales (Fig. 3). Le modèle primaire en place, un premier moulage est placé sur le modèle de façon randomisée. Après centrage, le mode denture scan (110 kV, 0.50 mA) a été sélectionné et un scan de haute résolution (High Res) a été réalisé. Le logiciel QR-NNTviewer (Version:2.21; Q.R.S.r.l., Verona, Italy) a été utilisé par la suite afin de visualiser les images, créer les coupes verticales et mesurer au niveau du plan occlusal les coupes montrant l'oxyde de zinc (Figs. 4 et 5). Les coupes ont enfin été sauvegardées sous format JPEG. Le deuxième moulage a été traité de la même manière. Le travail a été effectué par un opérateur et vérifié par un second. En cas d'artefact ou d'erreur de positionnement du moulage ou de difficulté d'interprétation des coupes, le travail a été repris jusqu'à obtention

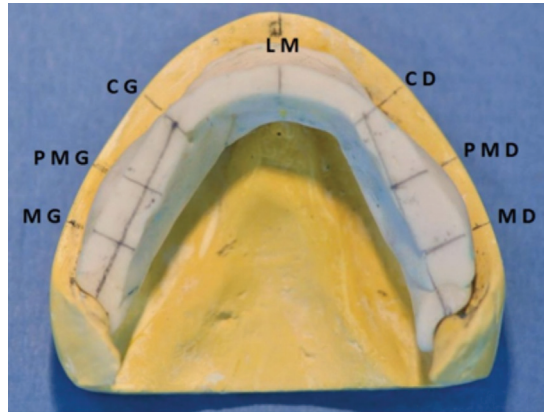


Fig. 1: marquage des lignes repères sur la piézographie et leur transfert sur le modèle en plâtre.

MD : molaire droite ; PMD : prémolaire droite ;  
CD : canine droite ; LM : ligne médiane ;  
CG : canine gauche ; PMG : prémolaire gauche.  
MG : molaire gauche.

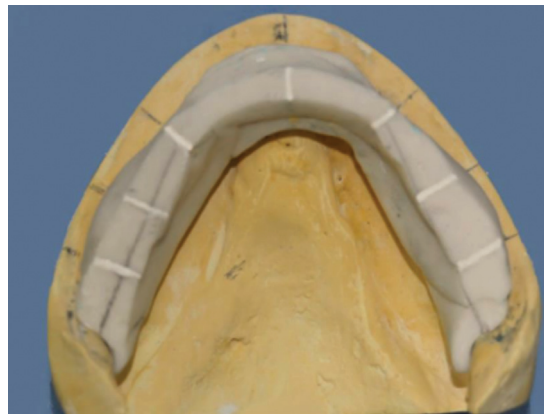

Fig. 2: pose de l'oxyde de zinc sur les lignes repères.

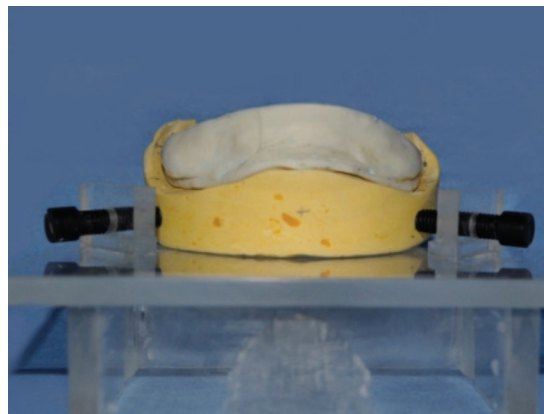


Fig. 3: dispositif pour fixation des modèles, vue frontale.

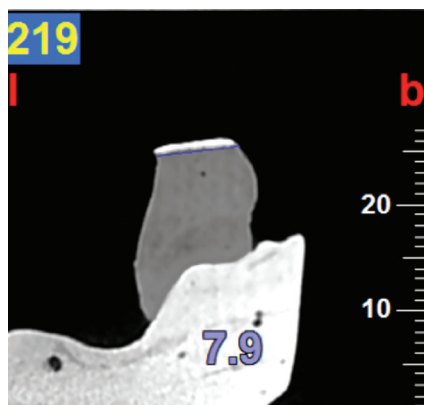


Fig. 4: région molaire gauche : mesure du plan occlusal de la piézographie.




Fig. 5: région molaire gauche : mesure du plan occlusal de la zone neutre.




Fig. 6: image obtenue suite à la superposition des coupes de la région molaire gauche.




Fig. 7: mesure du décalage vestibulaire. Ce décalage peut être repéré grâce une tonalité de gris différente (dans ce cas plus foncée).

d'une coupe jugée lisible par les deux opérateurs.

Les coupes des zones neutres sauvegardées ont été transportées au logiciel Adobe Photoshop (Version CS5; Adobe System Inc., San Jose, CA). Sur chacune de ces coupes, est venu se superposer la coupe piézographique correspondante (Fig. 6). Les coupes ont été superposées par la technique de couche ou «Layer» (de transparence 40%) sans aucun effet supplémentaire. Chaque image résultant d'une superposition a été sauvegardée sous forme JPEG et sous forme PSD; la forme PSD permettant d'identifier les couches en cas de confusion entre les limites et les coupes.

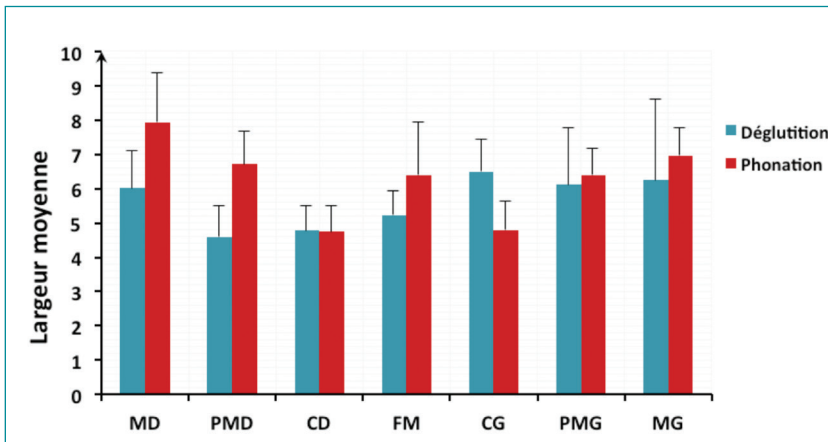
Les images superposées obtenues ont été transposées au logiciel Image J (Version: 1.47 V; National Institute of Health, USA). Les décalages vestibulaires et linguaux entre les empreintes ont été mesurés (Fig. 7). Un signe (+) a été attribué à la valeur de la mesure lorsque la zone neutre était vestibulée par rapport à la piézographie au niveau du contour vestibulaire et lorsque la zone neutre était lingualee par rapport à la piézographie au niveau du contour lingual.

Un signe (-) a été attribué à la valeur de la mesure lorsque la zone neutre était lingualee par rapport à la piézographie au niveau du contour vestibulaire et lorsque la zone neutre

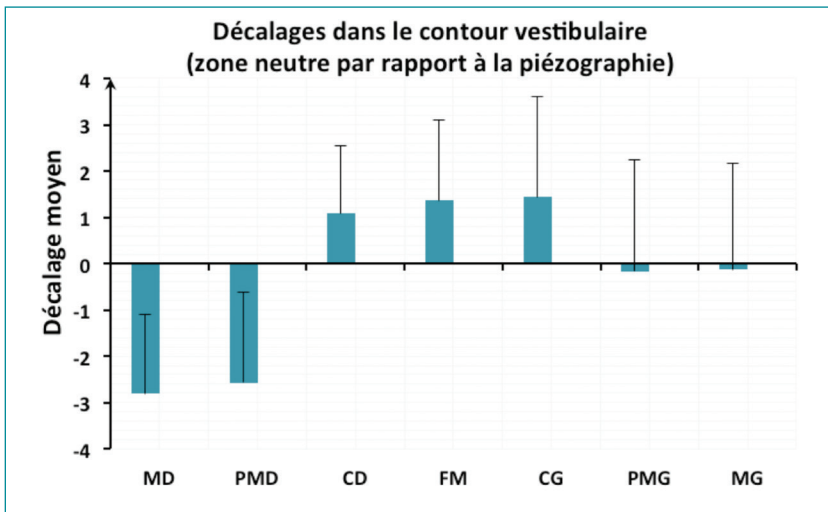
était vestibulée par rapport à la piézographie au niveau du contour lingual.

Le signe (0) a été attribué dans le cas de superposition des lignes.

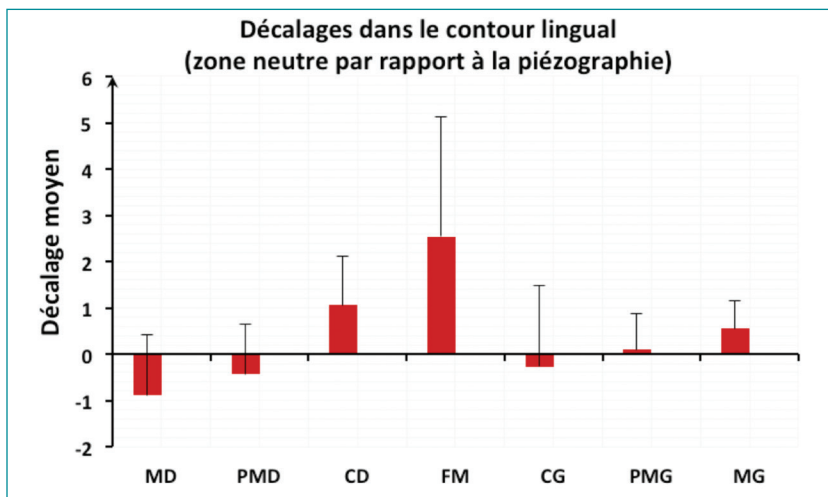
Le logiciel statistique Statistical Package Software for Social Science (SPSS for Windows, Version 17.0, Chicago, IL, USA) a été utilisé pour l'analyse statistique des données. Le seuil de signification retenu correspond à  $p \leq 0.05$ . Les variables mesurées dans cette étude étaient la largeur de la table occlusale de la zone neutre, la largeur de la table occlusale de la piézographie, les décalages vestibulaires et linguaux de la zone neutre par rapport à ceux de la piézographie au niveau du contour vestibulaire



Graph 1: comparaison des largeurs de la zone neutre et de la piézographie. MD: molaire droite; PMD: prémolaire droite; CD: canine droite; FM: frein médian; CG: canine gauche; PMG: prémolaire gauche; MG: molaire gauche.



Graph 2: les décalages vestibulaires et linguaux dans le contour vestibulaire. MD: molaire droite; PMD: prémolaire droite; CD: canine droite; FM: frein médian; CG: canine gauche; PMG: prémolaire gauche; MG: molaire gauche.



Graph 3: les décalages vestibulaires et linguaux dans le contour lingual. MD: molaire droite; PMD: prémolaire droite; CD: canine droite; FM: frein médian; CG: canine gauche; PMG: prémolaire gauche; MG: molaire gauche.

et les décalages vestibulaires et linguaux de la zone neutre par rapport à ceux de la piézographie au niveau du contour lingual. Chacune de ces variables a été mesurée au niveau de la ligne médiane, de la région canine gauche, prémolaire gauche, molaire gauche, canine droite, prémolaire droite et molaire droite. La normalité des distributions de la variable au sein de chaque groupe a été vérifiée par le test de Kolmogorov-Smirnov pour justifier le choix d'un test paramétrique. Dans le cas où la variable ne suivait pas une loi normale, une transformation logarithmique de la variable a été réalisée afin de pouvoir utiliser un test paramétrique.

Les Student t- tests pour les séries dépendantes ont été réalisés pour comparer la largeur des piézographies et des zones neutres, et pour comparer le décalage en vestibulaire avec le décalage en lingual chez les 5 sujets. Ce test statistique permet de comparer les moyennes des deux groupes en prenant en considération la correspondance entre les données. Des One-Sample t- tests ont été utilisés pour comparer le décalage avec la valeur théorique zéro qui signifie absence de décalage.

## Résultats

### Largeurs de la zone neutre et de la piézographie

La comparaison des largeurs des tables occlusales des zones neutres et des piézographies chez les 5 sujets est présentée dans le Graph 1. La largeur de la piézographie est significativement plus grande que celle de la zone neutre et ceci au niveau de la région molaire droite ( $p = 0.043$ ) et prémolaire droite ( $p = 0.036$ ). Bien que la largeur de la piézographie s'est révélée plus grande, la différence n'est pas significative pour les régions molaires gauche ( $p = 0.500$ ), prémolaire gauche ( $p = 0.498$ ) et la région médiane ( $p = 0.223$ ).

La largeur de la zone neutre s'est montrée significativement plus grande

que celle de la piézographie au niveau de la région canine gauche ( $p = 0.043$ ). Par contre, la différence n'a pas été significative pour la région canine droite ( $p = 0.684$ ).

### Décalage au niveau du contour vestibulaire

Le décalage vestibulaire de la zone neutre par rapport à la piézographie chez les 5 sujets selon les régions est présenté dans le graphe 2. Le décalage vestibulaire de la zone neutre par rapport à celui de la piézographie s'est montré significativement lingualé au niveau de la région molaire droite et prémolaire droite ( $p < 0.005$ ). Le décalage vestibulaire de la zone neutre par rapport à celui de la piézographie n'a pas été significatif au niveau de la région molaire gauche ( $p = 0.885$ ) et prémolaire gauche ( $p = 0.903$ ). Le décalage vestibulaire de la zone neutre par rapport à celui de la piézographie s'est montré significativement vestibulé au niveau de la région canine droite et gauche et au niveau de la région médiane ( $p < 0.005$ ).

### Décalage au niveau du contour lingual

Le décalage lingual de la zone neutre par rapport à celui de la piézographie, chez les 5 sujets, selon les régions, est présenté dans le graphe 3. Le décalage de la zone neutre par rapport à celui de la piézographie s'est montré significativement lingualé au niveau de la région molaire droite et prémolaire droite ( $p < 0.05$ ). Le décalage du côté lingual de la zone neutre par rapport à celui de la piézographie n'a pas été significativement différent de zéro au niveau de la région prémolaire gauche ( $p = 0.795$ ) et la région canine gauche ( $p = 0.752$ ). Le décalage de la zone neutre par rapport à celui de la piézographie s'est révélé significativement vestibulé au niveau de la région molaire gauche ( $p = 0.040$ ), canine droite ( $p = 0.030$ ) et la région médiane ( $p = 0.035$ ).

## Discussion

Avec l'âge, la position des dents dans l'espace, les dimensions des mâchoires et la relation intermaxillaire d'un sujet sont en grande partie contrôlées par le système musculaire, tant au repos qu'en fonction. Lorsque les dents naturelles sont perdues, la forme et la position des dents artificielles doivent être déterminées par ce même système musculaire, au repos comme en fonction [25]. Le concept de la zone neutre est d'un secours certain en géro-dentologie avancée puisqu'il minimise la phase d'apprentissage chez les patients dont les capacités d'adaptation aux situations nouvelles sont tributaires des phénomènes physiologiques et pathologiques du vieillissement [38]. L'analyse statistique des contours vestibulaires de la zone neutre et de la piézographie a montré des différences notables au niveau de la région canine gauche, la région médiane et les régions canines, prémolaire et molaire droites. Au niveau des deux régions canines et de la région médiane, la piézographie est lingualée par rapport à la zone neutre alors qu'elle est vestibulée au niveau des régions prémolaire et molaire droites. Phonétiquement, les régions latérales sont modelées lors de la prononciation du phonème SO. En prononçant ce phonème, les lèvres se contractent et sont tirées vers l'avant, entraînant avec elles les modioli et les buccinateurs. La région médiane est modelée par le « ME » et le « PE ». L'action centripète provient des lèvres au moment de l'émission de ces phonèmes, qui réalise la mise en pression de l'air par leur occlusion, suivie d'une brusque décompression après leur ouverture et également l'abaissement de la mandibule. Dans la technique de la zone neutre, les régions concernées sont modelées durant la simulation du baiser et du sourire. La position lingualée de la piézographie semble indiquer que l'activité des muscles modioli est plus dynamique lors de la phonation. La linguoposition de la piézographie dans les régions commissu-

rales et antérieure laisse suggérer que si la technique piézographique est à appliquer chez un patient dont la crête résiduelle est réduite ou absente et pour qui l'esthétique est prioritaire, il sera difficile d'assurer un bon soutien des lèvres en utilisant la technique phonétique. La vestibuloposition de la piézographie d'un seul côté (régions prémolaire et molaire droites) prouve bien que la biodynamique musculaire, tout comme l'anatomie osseuse, est souvent asymétrique [39]. Les tensions musculaires régies par un système neuro-tendineux complexe sont tributaires d'une activité sommatrice qui pour la plupart du temps est différente au niveau d'un côté que de l'autre. Ceci étant probablement dû au fait que les individus mastiquent plus fréquemment d'un côté plus que l'autre, développant ainsi une activité musculaire asymétrique. L'analyse statistique des contours linguaux de la zone neutre et de la piézographie a montré des différences significatives au niveau des régions molaire gauche, médiane, canine droite, prémolaire et molaire droites. Dans la région antérieure, la zone neutre est vestibulée par rapport à la piézographie. Latéralement, au niveau des molaires gauches, la zone neutre est vestibulée par rapport à la piézographie alors que dans les régions prémolaire et molaire droites, la zone neutre est lingualée. Le modelage de la région linguale antérieure est assuré par la prononciation des phonèmes « DE » et « TE » alors qu'il y a protraction de la langue et relèvement de ses bords en gouttière [32]. Lors de la déglutition, qui se fait bouche fermée, la pression antérieure de la langue pousse le matériau davantage vers le vestibule. La linguoposition de la piézographie par rapport à la zone neutre dans la région antérieure donne lieu à se demander si une prothèse piézographique construite à partir de la phonation serait stable lors de la déglutition. En étudiant les mouvements de la langue, de l'os hyoïde et du larynx pendant la déglutition et la phonation, Shelton et

al. [40] ont trouvé que ces éléments se déplaçaient d'une manière totalement différente durant chacune de ces fonctions et que leurs mouvements durant la déglutition étaient généralement réguliers d'un sujet à l'autre alors qu'ils variaient grandement durant la phonation. En comparant la largeur des tables occlusales des deux moulages, indépendamment des décalages vestibulaires ou linguaux des contours, cette étude a montré qu'à l'exception de la région canine gauche, la zone neutre est plus mince dans son ensemble que la piézographie ce qui est en contradiction avec les résultats obtenus avec d'autres chercheurs [11].

En comparant la morphologie de deux empreintes myodynamiques issues de deux techniques différentes (la première utilisant la phonation associée à un conditionneur de tissu: Functional Impression Tissue Toner; Kerr Corp et la seconde utilisant la déglutition associée à une pâte thermoplastique: Green Impression Compound Type I; Kerr Corp), Makzoumé [11] a obtenu, au niveau du contour vestibulaire, des différences significatives dans les régions prémolaires et molaires, bilatéralement, où la zone neutre s'est révélée plus vestibulée que la piézographie; au niveau du contour lingual, des différences significatives ont de même été relevées dans la région prémolaire droite où la zone neutre s'est révélée lingualée par rapport à la piézographie. L'auteur a conclu qu'au niveau des dents cuspidées, une piézographie paraît plus mince qu'une zone neutre, limitant ainsi le positionnement des dents postiches dans le couloir prothétique. Dans cette étude, un seul matériau a été utilisé mais avec deux fonctions orales différentes. Les résultats confirment la variabilité du couloir prothétique, d'une fonction orale à une autre et d'un matériau à un autre [11, 13, 35]. Ils soulignent de même l'importance de la combinaison matériau/fonction orale qui doit se faire judicieusement et être en adéquation avec chaque cas clinique.

Les résultats de cette étude doivent être considérés avec prudence, malgré l'utilisation du test statistique Kolmogorov – Smirnov qui est assez puissant, étant donné le nombre réduit de l'échantillon. De plus, des techniques plus élaborées peuvent être développées pour niveler les moulages à une même hauteur.

D'autres études sont nécessaires pour comparer en bouche le potentiel fonctionnel des prothèses mandibulaires construites à partir de la technique phonétique et de la technique de déglutition.

## Conclusions

Dans les limites de cette étude, les résultats ont montré que la localisation de la zone neutre n'était pas la même avec la phonation et la déglutition. Cependant, des différences statistiques n'impliquent pas obligatoirement des conséquences cliniques et les résultats obtenus avec les deux méthodes pourraient se révéler cliniquement acceptables.

En général, la zone neutre issue de la déglutition est parue plus mince que la zone neutre issue de la phonation; la région antérieure de cette dernière s'est révélée en position plus lingualée que celle de la zone neutre issue de la déglutition.



## Références

1. The glossary of prosthodontic terms. *J Prosthet Dent* 2005;94:10-92.
2. Schiesser F. The neutral zone and polished surfaces in complete dentures. *J Prosthet Dent* 1964;14:854-65.
3. Nabid A, Bouziane M, Boulefa A, Daoud F. Matérialisation de l'espace prothétique mandibulaire gérontologique. *Stratégie prothétique* 2010;10:197-203.
4. Matthews E. Residual problems in full denture prosthesis. *Br Dent J* 1954;97:167-73.
5. Brill N, Tride G, Cantor R. The dynamic nature of the lower denture space. *J Prosthet Dent* 1965;15:401-18.
6. Nisizaki S, Nokubi T. Manual of piezography: reproduction of the prosthodontics space. Japan, Japan's SIPAF, 1999.
7. Klein P. Prothèse adjointe piezographique. Paris: John libbey Eurotext; 1988.
8. Miller W, Monteith B, Heath M. The effect of variation of the lingual shape of mandibular complete dentures on lingual resistance to lifting forces. *Gerodontology* 1998;15:113-9.
9. Ohkubo C, Hanatani S, Hosio T. Neutral zone approach for denture fabrication for a partial glossectomy: a clinical report. *J Prosthet Dent* 2000;84:390-3.
10. Sadighpour L, Geramipناه F, Falahi S, Memarian M. Using the neutral zone concept in prosthodontic treatment of a patient with brain surgery: a clinical report. *J Prosthodont Res* 2011;55:117-20.
11. Makzoumé J. Morphologic comparison of two neutral zone impression techniques: a pilot study. *J Prosthet Dent* 2004;92:563-8.
12. Stromberg W, Hickey J. Comparison of physiologically and manually formed denture bases. *J Prosthet Dent* 1965;15:213-30.
13. Karlsson S, Hedgard B. Odont. A study of the reproducibility of the functional denture space with a dynamic impression technique. *J Prosthet Dent* 1979;41:21-5.
14. Wee A, Cwynar R, Cheng A. Utilization of the neutral zone technique for a maxillofacial patient. *J Prosthodont* 2000;9:2-7.
15. Gaham M, Walmsley A. The neutral zone impression revisited. *Br Dent J* 2005;198:269-72.
16. Ikebe K, Okuno I, Nokubi T. Effect of adding impression material to mandibular denture space in Piezography. *J Oral Rehabil* 2006;33:409-15.
17. Kursoglu S, Ari N, Calikkocaoglu S. Using tissue conditioner material in neutral zone technique. *N Y State Dent J* 2007;70:40-2.
18. Makzoumé J. Complete denture prosthodontics for a patient with Parkinson's disease using the neutral zone concept: a clinical report. *Gen Dent* 2008;56:12-6.
19. Cagna D, Massad J, Schiesser F. The neutral zone revisited: from historical concepts to modern application. *J Prosthet Dent* 2009;101:405-11.
20. Raja H, Saleem M. Neutral zone dentures versus conventional dentures in diverse edentulous periods. *Biomedica* 2009;25:136-45.
21. Porwal A, Sasaki K. Current status of the neutral zone: A literature review. *J Prosthet Dent* 2013;109:129-134.
22. Lynch C, Allen P. Overcoming the unstable mandibular complete denture: the neutral zone impression technique. *Dent Update* 2006;33:21-26.
23. Suzuki Y, Ohkubo C, Hosio T. Implant placement for mandibular overdentures using the neutral zone concept. *Prosthodont Res Pract* 2006;5:109-12.
24. Fahmy F. The position of the neutral zone in relation to the alveolar ridge. *J Prosthet Dent* 1992;67:805-9.
25. Beresin V, Schiesser F. The neutral zone in complete and partial dentures. 2nd ed. Saint Louis: The C.V. Mosby Company; 1978.
26. Alfano S, Leupold R. Using the neutral zone to obtain maxillo-mandibular relationship records for complete denture patients. *J Prosthet Dent* 2001;85:621-3.
27. Pekkan G, Hekimoglu C, Sahin N. Rehabilitation of a marginal mandibulectomy patient using a modified neutral zone technique: case report. *Braz Dent J* 2007;18:83-6.
28. Klein P. La piézographie en prothèse adjointe. Thèse de 3ème cycle pour le doctorat en Sciences Odontologiques. Paris VII; 1971.
29. Aïche H. Le guide lingual en prothèse complète mandibulaire. *LQOS* 1987;45:31-48.
30. Khamis M, Razeq A, Abdalla F. Two dimensional study of the neutral zone at different occlusal vertical heights. *J Prosthet Dent* 1981;46:484-9.
31. Kokubo Y, Fukushima S, Sato J, Seto K. Arrangement of artificial teeth in the neutral zone after surgical reconstruction of the mandible: A clinical report. *J Prosthet Dent* 2002;88:125-7.
32. Samoian R. Apport des techniques piézographiques en prothèse adjointe totale. *Actual Odontostomatol* 1992; 177:157-66.
33. Barrenäs L, Ödman P. Myodynamic and conventional construction of complete dentures: a comparative study of comfort and function. *J Oral Rehabil* 1989;16:457-465.
34. Heath R. A study of the morphology of the denture space. *Dent Pract Dent Rec* 1970;21:109-17.
35. Neill DJ, Glaysher JKL. Identifying the denture space. *J Oral Rehabil* 1982;9:259-277.
36. Klein P. Prothèse adjointe piezographique. Paris: John libbey Eurotext; 1988.
37. Fahmy FM, Kharrat DU. A study of the importance of the neutral zone in complete dentures. *J Prosthet Dent* 1990;64:459-462.
38. Lammie GA. Aging changes and the complete lower denture. *J Prosthet Dent* 1956;6:450-464.
39. Murphy WM. The neutral zone and the polished surfaces of full dentures. *Dent Practit* 1966;16:244-248.
40. Shelton RL Jr, Bosma JF, Sheets BV. Tongue, hyoid and larynx displacement in swallowing and phonation. *J Applied Phys* 1960;15:283-8.